ВОССТАНОВЛЕНИЕ КОСТНОЙ И ХРЯЩЕВОЙ ТКАНЕЙ В ЭКСПЕРИМЕНТАЛЬНОЙ МОДЕЛИ ОСТЕОПОРОЗА ПОД ДЕЙСТВИЕМ НОВОЙ ЭКОНОМИЧНОЙ ФИТОТЕРАПЕВТИЧЕСКОЙ КОМПОЗИЦИИ (ФитокостNew)

Волков Е.Е.[1], Корсун В.Ф.[4], Извольская М.С.[2]Василенко А.М.[3]

[1]ООО Медицинский центр ХуанДи, г. Москва, Россия, E-mail: volkov@femurhead.ru; [2]ФГБУНИ Иститут биологии развития им.Н.К. КольцоваРАН, г. Москва, Россия, [3]ФГБУ «Национальный медицинский исследовательский центр реабилитации и курортологии МЗ РФ, [4]ФГАОУВО «Российский университет дружбы народов»

THE RECOVERY OF BONE CARTILAGE IN AN EXPERIMENTAL MODEL UNDER THE ACTION OF A NEW COST-EFFECTIVE PHYTOTHERAPEUTIC COMPOSITION (FITOKOSTNEW)

Volkov EE, Korsun VF, Izvolskaia MS, Vasilenko AM

Аннотация. *Актуальность проблемы определяется широкой распространённостью остеопороза, недостаточной эффективностью и ятрогенными эффектами лекарственной терапии. На фоне множества разнообразных рецептов фитотерапии из области народной медицины научные данные об её применении при остеопорозе малочисленны и представлены в основном зарубежными исследователями.Ранее нами было показано, что многокомпонентный отечественный фитопрепарат Фитокост корригирует нарушения в хрящевой и костной тканях,вызванные преднизолоном в экспериментальной модели остеопороза.*

Ключевые слова: *фитотерапия, лекарственные растения, остеопороз*

Цель исследования: *определить эффективность новой более экономичной фитокомпозиции «ФитокостNew» на течение экспериментального остеопороза.*

Материалы и методы. *Эксперименты были проведены на 3-месячных мышах линии Balb/c на модели остеопороза. Животные были разделены на 6 групп: 1 – контрольная группа – интактные животные. Животным 2-6 групп ежедневно внутримышечно вводили преднизолон (1,0 мг/мышь) в течение 14 суток. Животных 2-ой группы забивали по окончании последней инъекции преднизолона. Животные 3-ей группы не получали фитопрепарат в течение 30 суток. Животные 4-ой группы получали ежедневно перорально ранее полученный фитопрепарат Фитокост (50 мг/мышь) в течение 30 суток. Животные5 и 6 групп получали новую фитокомпозицию ФитокостNew в дозах 50 и 5 мг/мышь, соответственно, в течение 30 суток.*

Результаты. *Выявлен дозо-зависимый репаративный эффект ФитокостаNew в виде снижения числа хондробластов и восстановления костной ткани подобно препарату Фитокост.*

Заключение. *Эффективность ФитокостаNew, отличающегося существенно меньшим числом компонентов, по сравнению с ранее полученным препаратом Фитокост, не уступает ему по своей активности ввосстановлении хрящевой и костной тканей в модели остеопороза.*

Ключевые слова*: остеопороз, преднизолон, ФитокостNew, хрящевая и костная ткани.*

Abstract

Background.*The urgency of the problem is determined by the wide prevalence of osteoporosis, insufficient efficiency and iatrogenic effects of drug therapy. Against the background of many different recipes of herbal medicine from the field of traditional medicine, scientific data on its use in osteoporosis are scarce and presented mainly by foreign researchers. Previously we have shown that multi-component domestic phytopreparationFitokostcorrigiruet disturbances in*

cartilage and bone tissues caused by prednisone in experimental models of osteoporosis. The purpose of the study was to determine the effectiveness of a new, more efficient creation of phyto compositions "Fitokost New" on the course of experimental osteoporosis. ***Materials and methods****. The experiments were carried out on 3-month mice of Balb/c line on osteoporosis model. The animals were divided into 6 groups: 1 – control group – intact animals. Animals of groups 2-6 were administered daily intramuscular injection of prednisolone (1.0 mg/mouse) for 14 days. Animals of the 2nd group were slaughtered at the end of the last injection of prednisolone. Animals of the 3rd group did not receive phytopreparation within 30 days. Animals of the 4th group received daily oral previously obtained phytopreparationFitokost (50 mg/mouse) for 30 days. Animals 5 and 6 groups received the New Fitokost in doses of 50 and 5 mg/mouse, respectively, for 30 days.* ***Results.*** *Revealed dose-dependent reparative effect Fitokost New reduction in the number of chondroblasts and bone regeneration like a drug Fitokost.****Conclusion.*** *The effectiveness of the New Fitokost, which have significantly fewer components, compared to previously obtained drug Fitokost, not inferior to him in their activity in the regeneration of cartilage and bone tissue in a model of osteoporosis.*

Key words: *osteoporosis, prednisone, Fitokost New, cartilage and bone tissue*

Введение. Растущая распространенность, недостаточно эффективные методы лечения, персональное и общественное социально-экономическое бремя остеопороза [1-3] обусловливают необходимость поиска новых и совершенствование уже известных подходов к его профилактике и лечению [4-6]. Однако оптимистические ожидания, связанные с широким внедрением в практику множества современных фармацевтических средств для его лечения, оправдываются не в полной мере. Это обусловлено высоким уровнем лекарственных ятрогений [5], высокой ценой и недостаточной эффективностью препаратов. Поэтому поиск комплементарных подходов к коррекции нарушений, наблюдаемых при

остеопорозе, в том числе, в арсенале натуропатических средств, остаётся актуальным.

В связи с лекарственными ятрогениями стал возрождаться интерес к фитотерапии (ФТ), которая признаётся одним из наиболее безопасных методов лечения острых и хронических заболеваний, при условии, что лечением занимается специалист, а не сам пациент. Однако данные по научному обоснованию и практике применения ФТ при остеопорозе в настоящее времянаиболее широко представлены в зарубежной, и в первую очередь, китайской литературе[7-15] и в меньшей степени отечественными исследователями [16, 17]. Среди несколькихзапатентованныхотечественных ФТ композиций, предназначенных для лечения и профилактики остеопороза [1819], оценка их эффективности проведена лишь для одной композиции [20], получившей название «Фитокост». В состав этой композиции включены компоненты болеечем из 60 лекарственных растений, оказывающих наиболее выраженное действие на отдельные звенья патогенеза остеопороза.

На модели остеопороза, индуцированного у мышей введением преднизолона, было показано, что композиция Фитокоствызывает восстановление костной и хрящевой тканей тазобедренных суставов животных [21].Более выраженный эффект наблюдался под действием фитокоста с циклодекстрином [22]. Исследованные отечественные фитокомпозиции отличаются от ряда зарубежных аналогов существенно бóльшим числом входящих в нее компонентов. Многокомпонентность Фитокоста обусловлена широким спектром патогенетических механизмов остеопороза и стремлением к их тотальному перекрытию. Такой подход целесообразен при полиэтиологичном остеопорозе, но может рассматриваться и как полипрагмазия в иных ситуациях. Целевые установки при разработке любых лечебных средств наряду с обеспечением их эффективности и безопасности должны включать также ценовую доступность для широких слоев населения. Исходя из этого, нами была

разработана новая ФТ композиция для лечения остеопороза «ФитокостNew», содержащая 20 компонентов.

Цель работы: исследование влияния новой фитокомпозиции ФитокостNew на восстановление хрящевой и костной тканей в экспериментальной модели остеопороза.

Материалы и методы

Композицию ФитокостNew получали экстрагированием 20 фитокомпонентов ранее описанным способом [20]. В ее состав входят такие вещества, как плоды софоры кавказской, трава астрагала шерстистоцветкового, корни сабельника болотного, корни одуванчика обыкновенного, корни окопника лекарственного, трава горца птичьего, трава зюзника европейского, корневища бадана толстолистного, кора осины серой, слоевище исландского мха, листья крапивы двудомной, трава лабазника вязолистного, листья шалфея лекарственного, цветки календулы лекарственной, кукурузные рыльца, гриб чага, листья мелиссы лекарственной, трава маклеи сердцевидной, корни солодки голой, дигидрокверцетин с арабиногалактаном (6-10%). Дигидрокверцетин – биофлавоноид, получаемый из комлевой части лиственницы сибирской, активный антиоксидант, обладающий, противовоспалительным, обезболивающим и иммуномодулирующим действием. Арабиногалактан – полисахарид, также получаемый из древесины лиственницы, используется для повышения всасываемости лекарственных средств, характеризующихся низкой биодоступностью. Обладает антиоксидантым и противовоспалительным действием, способствует восстановлению структуры соединительной ткани [23].

Согласно протоколу испытаний №19066.05.03 от 13.07.2018 г. ФитокостNew соответствует техническим регламентам Таможенного союза ТР ТС 022/2011; ТР ТС 029/2012; ТРТС 021/2011.Регистрационный номер

декларации о соответствии: ЕАЭС № RU Д-RU.НА30.В.03475. Дата регистрации декларации о соответствии: 02.08.2018.

Эксперименты были проведены на мышах линии Balb/c, самках 3-месячного возраста, массой 20-23 г (питомник Столбовая РАН). Мышей содержали в стандартных условиях по 5 особей в клетке с контролируемыми режимами температуры (24°C) и освещения (в течение 12 ч) и со свободным доступом к воде и пище. Для моделирования остеопороза мышам ежедневно внутримышечно (в/м)вводили преднизолонв дозе 1,0 мг/мышь в течение 14 дней. Доза вводимого преднизолона была выбрана на основе полученных нами ранее данных [21].

Все животные были распределены на 6 групп по 10 особей в каждой: 1 группа контрольная— интактные животные. Животным 2-6 групп ежедневно вводили преднизолон в течение 14 суток. Животных 2-ой группы забивали на 14 сутки после последней инъекции преднизолона. Животные 3-ей группы не получали фитопрепарат в течение 30 суток. Животные 2 и 3 групп служили группами сравнения. Животные 4-ой группы получали ежедневно перорально ранее полученный фитопрепаратФитокоств активной дозе 50 мг/мышь в течение 30 суток. Животные 5 и 6 групп получали ФитокостNew в дозах 50 и 5 мг/мышь, соответственно, в течение 30 суток.

Мышей забивали с помощью цервикальной дислокации, извлекали бедренные кости. Кости фиксировали в 10% формалине, приготовленном на фосфатно-солевом буфере (0,02М, pH7.6) 24 ч при комнатной температуре. Декальцинировали в 5% трихлоруксусной кислоте 24-48 часов. Промывали в фосфатно-солевом буфере (0,02М, pH7.6) и замораживали в изопентане при -40^{0}C. Далее приготавливали срезы толщиной 10 μm на криостате Leyca (Германия). Срезы высушивали при комнатной температуре 1 час и окрашивали гематоксилином и эозином. Гематоксилином -5сек, дифференцировали в проточной воде 10 мин, эозином – 15 сек, промывали в дистиллированной воде, высушивали, просветляли в ксилоле и заключали при помощи синтетической смолы. Анализ препаратов проводили на

микроскопе OlympusVanox AH BT3 (Германия) увеличение (х 100) и (х 40). Изображения фотографировали и в поле зрения проводили морфологический анализ клеток. Для определения достоверности различий между опытными и контрольными группами животных использовали непараметрический двусторонний критерий Манна-Уитни (U-тест).

Результаты и обсуждение.

После 14-дневного введения мышам преднизолонав головке бедренной кости мышейнаблюдалось значительное увеличение пролиферации хондробластов (рис. 1Б), сохраняющееся и на 30 сут (рис.1В), по сравнению с контрольной группой животных, не получавших инъекции преднизолона (рис.1А).После ежедневного приема фитокомпозицииФитокостNewв течение 30 сут в дозе 50 мг/мышь наблюдалось восстановление клеточного состава гиалинового хряща до своего прежнего состояния, подобно эффекту композиции Фитокост, вводимого в той же дозе (рис 1Г, Д). При этом в поле зрения снижалось число хондробластов до контрольного уровня (группа 1) иначинало увеличиваться число хондроцитов (таблица). После приема ФитокостNew в дозе 5 мг/мышь количество хондробластов также достоверно снижалось, но в меньшей степени, чем при дозе 50 мг/мышь (рис. 1 Е).

В группе животных, не получавших фитокомпозицию(3-я группа), через 30 сутв костной ткани были выявлены нарушения ее целостности и хаотичная ориентация коллагеновых волокон (рис. 2В), а также изменения клеточного состава по сравнению с 1-ой контрольной группой (таблица). После приема фитопрепаратовв дозе 50 мг/мышь (группы 4, 5) структура костной ткани практически восстанавливалась до контрольного уровня (рис. 2А, Г, Д).Кроме того, в костной ткани животных, принимавших фитопрепараты, наблюдалось снижение числа остеобластов и увеличение числа остеоцитов по сравнению с группой сравнения 3 (таблица). После приема ФитокостNew в дозе 5 мг/мышь также полностью исчезали разрывы костной ткани (рис. 2Е) и изменялся клеточный состав подобно эффекту

препарата в высокой дозе, хотя и менее выраженному (таблица). Снижение числа хондробластов в хрящевой ткани и увеличение остеоцитов в костной ткани под действием ФитокостNew в дозе 5 мг/мышь свидетельствуют о положительном эффекте этой дозы, который полностью проявится, по-видимому, в более поздние сроки. Следует отметить также, что внешний вид и поведение животных, получавших фитопрепарат, выгодно отличались от не принимавших особей.

Заключение. Новая экономичная фитокомпозиция ФитокостNew обеспечивает высокую эффективность восстановления хрящевой и костной тканей в экспериментальной модели остеопороза. Уменьшение числа компонентов представленной композиции обусловливает снижение себестоимости его производства.

Литература

1. ***Reginster JY, Burlet N.*** Osteoporosis: a still increasing prevalence. Bone. 2006;38(2 Suppl 1):S4-S9. https://doi.org/10.1016/j.bone.2005.11.024

2. ***Лесняк О.М.*** Аудит состояния проблемы остеопороза в странах восточной Европы и центральной Азии 2010. Остеопороз и остеопатии. 2011; 2;3-6. [Lesnyak OM. Audit sostoyaniya problem osteoporoza v stranah vostochnoj Evropy i centralnoj Azii-2010. Osteoporosis and osteopathy. 2011; (2):3-6. (InRuss.)].

3. ***Мазуров В.И.*** Остеопороз. Эпидемиология. URL: https://medbe.ru/materials/osteokhondropatii-i-osteoartrozy/osteoporoz-epidemiologiya/ [MazurovVIOsteoporosis. Epidemiology(InRuss.)].

4.***РуденкоЭ.В., БугловаА.Е., РуденкоЕ.В., Самоховец О.Ю.*** Медикаментозное лечение остеопороза у взрослых. Учебно-методическое пособие, Минск: БелМАПО, 2011 — 22 с. [RudenkoEV BuglovaAE RudenkoEV Samokhovets OIU Medikamentoznoe lechenie osteoporoza u vzroslykh Uchebno-metodicheskoe posobie Minsk BelMAPO 2011 22 s(InRuss.)].

5. ***Михайлов Е.Е., Беневоленская Л.И.*** В кн.: Руководство по остеопорозу. Под ред. Л.И. Беневоленской. М: БИНОМ 2003;10—55. [MikhailovEE BenevolenskaiaLI Vkn Rukovodstvo po osteoporozu Pod red LIBenevolenskoi MBINOM 2003 10 55 (InRuss.)].

6. ***Остеопороз (Серия «Клинические рекомендации»)/*** под ред. О.М. Лесняк, Л.И. Беневоленской. 2-е изд., перераб. и доп. – М.: ГЭОТАР–Медиа, 2010. – 272 с.[Osteoporoz Seriia Klinicheskie rekomendatsii pod red OM Lesniak LIBenevolenskoi 2-e izd pererab i dop MGEOTARMedia 2010 272 s.(InRuss.)].

7.***Setchell KD, Lydeking-Olsen E.*** Dietary phytoestrogens and their effect on bone: Evidence from *in vitro* and *in vivo*, human observational, and dietary intervention studies. Am J ClinNutr. 2003;78(3 Suppl):593S–609S.

8.***Xu M, Qi C, Deng B, Deng PX, Mo CW.*** Phytotherapy versus hormonal therapy for postmenopausal bone loss: A meta-analysis. Osteoporos Int. 2009;20:519–26.

9. ***Leung PC, Ko EC, Siu WS.*** Developing an effective food supplement for the prevention of osteoporosis functional foods. Health Dis. 2011;9:379–88.

10 ***Cheng M, Wang Q, Fan Y, Liu X, Wang L, Xie R, Ho CC, Sun W. A*** traditional Chinese herbal preparation, Er-Zhi-Wan, prevent ovariectomy-induced osteoporosis in rats. J Ethnopharmacol. 2011 Nov 18;138(2):279-85. doi: 10.1016/j.jep.2011.09.030

11.Leung PC, Ko EC, Siu WS. Developing an effective health supplement for the prevention of Osteoporosis.Int J Osteoporosis MetabDisord. 2012;5:1–12.

1***2.Gao Z, Lu Y, HalmuratUpur, Jing J, Xu D***. Study of osteoporosis treatment principles used historically by ancient physicians in Chinese Medicine. Chin J Integr Med. 2013 Nov;19(11):862-8. doi: 10.1007/s11655-013-1328-z.

13.***Siu WS, Wong HL, Lau CP, Shum WT, Wong CW, Gao S, Fung KP, Lau CB, Hung LK, Ko CH, Leung PC***.The effects of an antiosteoporosis herbal formula containing epimedii herba, ligustri lucidi fructus and psoraleae fructus on

density and structure of rat long bones under tail-suspension, and its mechanisms of action. Phytother Res. 2013 Apr;27(4):484-92. doi: 10.1002/ptr.4743.

14.Shu B, Shi Q, Wang YJ. Shen (Kidney)-tonifying principle for primary osteoporosis: to treat both the disease and the Chinese medicine syndrome. Chin J Integr Med. 2015 Sep;21(9):656-61. doi: 10.1007/s11655-015-2306-z.

15. ***Zhang LL, Tian K, Tang ZH, Chen XJ, Bian ZX, Wang YT, Lu JJ.*** Phytochemistry and Pharmacology of Carthamustinctorius L. Am J Chin Med. 2016; 44(2):197-226. doi: 10.1142/S0192415X16500130.

16. ***Гордеев М.В., Галимов Ш.Н., Фархутдинов Р.Г.*** Использование лекарственных растений в лечении и профилактике остеопороза. Уфа: «Травы Башкирии», 2007. 26 с. [Gordeev MV Galimov SH N Farkhutdinov RG Ispolzovanie lekarstvennykh rastenii v lechenii i profilaktike osteoporoza Ufa TravyBashkirii 2007 26 s(In Russ.)].

17 ***Корсун В.Ф., Волков Е.Е., Ферубко Е.В., Корсун Е.В., Волков А.Е., Ивашкевич М.В.*** Лекарственные растения в лечении остеопороза, остеоартроза и остеонекроза. Монография. 2017. М. 528 с [Korsun VF Volkov EE Ferubko EV Korsun EV Volkov AE Ivashkevich MV Lekarstvennye rasteniia v lechenii osteoporoza osteoartroza i osteonekroza Monografiia 2017 M 528 s.(InRuss.)].

18 ***Трифонов В.Н., Елистратова Ю.А., Елистратов К.Г., Курусь Н.В., Хомякова И.В., Елистратова Т.В.*** Композиция для лечения и предупреждения остеоартрита, остеопороза и остеоартроза суставов.Патент РФ № 2521227. заявка: 2013-03-28, публикация патента: 27.06.2014. [TrifonovVNElistratovaIUAElistratovKGKurusNVKHomiakovaIVElistratovaTV Kompozitsiiadlialecheniiaipreduprezhdeniiaosteoartritaosteoporozaiosteoartrozas ustavovPatentRF 2521227 zaiavka 2013-03-28 publikatsiiapatenta 27 06 2014(InRuss.)].

19 ***Сайфутдинова Р.Г., Егоров В.В.*** http://www.findpatent.ru/patent/233/2338551.html[SaifutdinovaRGEgorovVVhttpwwwfindpatentrupatent 233 2338551 html(InRuss.)].

20 ***Гордеева Ю.М., Гордеев М.В.,Волков Е.Е.*** Композиция для восстановления хрящевой и костной ткани при остеопорозе http://www.findpatent.ru/patent/258/2585108.html.[Gordeeva IUM Gordeev MV Volkov EE Kompozitsiia dlia vosstanovleniia khriashchevoi i kostnoi tkani pri osteoporoze http wwwfindpatentrupatent 258 2585108 html(InRuss.)].
Gordeev M V Galimov SH N Farkhutdinov R G Ispolzovanie lekarstvennykh rastenii v lechenii i profilaktike osteoporozaUfaTravyBashkirii 2007 26 s

21. ***Волков Е.Е., Извольская М.С., Воронова С.Н., Василенко А.М., Волков А.Е.*** Новая фитотерапевтическая композиция для восстановления костной и хрящевой тканей. Экспериментальное исследование. Патологическая физиология и экспериментальная терапия. — 2015. — Т.59. — №4. — С. 30-34. [VolkovEE, IzvolskaiaMS, VoronovaSN, e tal New phytotherapeutic composition for restoring bone and cartilage.Experimental study.Patologicheskaiafiziologiia i eksperimentalnaia terapiia.2015;59(4):30-34. (inRuss).]

22. ***Гордеев М.В., Волков Е.Е., Извольская М.С., Воронова С.Н., Василенко А.М.*** Экспериментальное исследование протективного влияния экстракта фитотерапевтической композиции с циклодекстрином на развитие остеопороза. Вопросыкурортологии, физиотерапииилФК. 2017. Т.94, № 5: 18-24.[Gordeev M V Volkov E EIzvolskaia M S Voronova S N Vasilenko A M Newphytotherapeutic composition for restoring bone and cartilage. Experimental study.Problems of Balneology, Physiotherapy and Exercise Therapy 2017 V. 94 №5: 18-242 (inRuss).]

23. ***Бабкин В.А.*** Теоретические основы и практические разработки новых препаратов для медицины на основе экстрактивных веществ биомассы лиственницы. Химия растительного сырья. 2014. №3: 111-119.[Babkin V A Theoretical and practical development of new drugs for medicine based extractives larch biomass KHimiiarastitelnogosyria 2014 3 111-119 (inRuss).

Таблица. **Влияние фитокомпозицийФитокост иФитокостNew наклеточный состав хрящевой и костной тканей**

Группы животных, дозы фитопрепаратов, мг/мышь	***Хондро-бласты (M ± SEM) n= 10***	***Остео-бласты (M ± SEM) n = 10***	***Остео-циты (M ± SEM) n = 10***
гр. интактные (контроль)	18 ± 3	8 ± 2	41 ± 3
гр. 14сут после введения преднизолона	112 ± 7	26 ± 3	8 ± 2
гр. 30 сут после введения преднизолона	83 ± 6	22 ± 3	15 ± 3
гр. Фитокост, 50,0 мг\мышь	28 ± 3*	13 ± 2*	33 ± 3*
гр. ФитокостNew 50,0 г/мышь	25 ± 3*	12 ± 2*	34 ± 5*
гр. ФитокостNew5,0 г\мышь	37 ± 4*	16 ± 2 **	21 ± 4**

.

Примечание: достоверность различия между опытными и контрольными группами: M±SEM;* p< 0,05 по сравнению с группами 2 и 3; ** p < 0,05 по сравнению со 2 группой; n – количество животных в каждой группе.

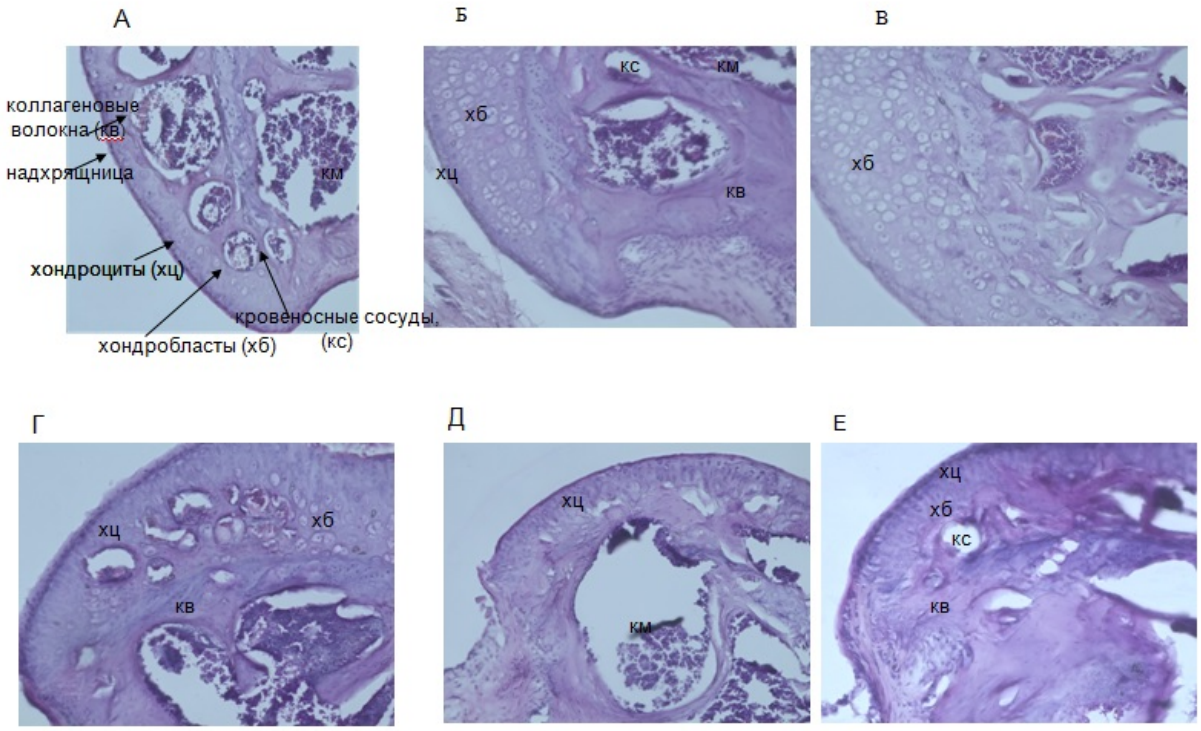

ОГЛАВЛЕНИЕ

Оригинальные сообщения

Волков Е.Е., Корсун В.Ф., Извольская М.С.Василенко А.М. Восстановление костной и хрящевой тканей в экспериментальной модели остеопороза под действием новой экономичной фитотерапевтической композиции (ФитокостNew)……..

Гаджиев М.И. , Дерябин П.Г., Зайналиев Х.А., Корсун В.Ф., Корсун Е.В., Утегенов К.И. Применение фиточая и масляного экстракта черного тмина для лечения гепатита В и С……..

Широкова О.К., Трескунов К.А. Фито- и фитохитодезтерапия при беременности и в послеродовом периоде…….

Огренич Н.А., Малолетникова И.М., Малышко. М.А., Огренич А.Н. Методология фитотерапии воспалительных заболеваний органов малого таза……

Обзоры, краткие сообщения, рецензии

Корсун Е.В., Корсун В.Ф., Малышко М.А. Коррекция радиационных поражений с помощью лекарственных растений – перспективных радиопротекторов……

История фитотерапии

Тувальбаев Б.Г. Трескунов К.А. - подвижник нашего времени…….

Трескунов В.К. Истоки. О моем отце К.А. Трескунове……

Широкова О.К. Моему самому лучшему в мире отцу посвящается…….

Данилюк О.А. Трескунов Карп Абрамович. Низкий поклон, светлая память……

Захарова Ф.Х., Добронравова О.В. Травник Вячеслав Михайлович Захаров (1956-2016). Становление на путь. Воспоминания жены и дочери……..

Что? Где? Когда?

Отчет о V Международном съезде фитотерапетов и травников 19-20 января 2019 г……..

ВОССТАНОВЛЕНИЕ КОСТНОЙ И ХРЯЩЕВОЙ ТКАНЕЙ В ЭКСПЕРИМЕНТАЛЬНОЙ МОДЕЛИ ОСТЕОПОРОЗА ПОД ДЕЙСТВИЕМ НОВОЙ ЭКОНОМИЧНОЙ ФИТОТЕРАПЕВТИЧЕСКОЙ КОМПОЗИЦИИ (ФитокостNew)

Волков Е.Е.[1], Корсун В.Ф.[4], Извольская М.С.[2]Василенко А.М.[3]

[1]ООО Медицинский центр ХуанДи, г. Москва, Россия, E-mail: volkov@femurhead.ru; [2]ФГБУНИ Иститут биологии развития им.Н.К. КольцоваРАН, г. Москва, Россия, [3]ФГБУ «Национальный медицинский исследовательский центр реабилитации и курортологии МЗ РФ, [4]ФГАОУВО «Российский университет дружбы народов»

THE RECOVERY OF BONE CARTILAGE IN AN EXPERIMENTAL MODEL UNDER THE ACTION OF A NEW COST-EFFECTIVE PHYTOTHERAPEUTIC COMPOSITION (FITOKOSTNEW)

Volkov EE, Korsun VF, Izvolskaia MS, Vasilenko AM

Аннотация. *Актуальность проблемы определяется широкой распространённостью остеопороза, недостаточной эффективностью и ятрогенными эффектами лекарственной терапии. На фоне множества разнообразных рецептов фитотерапии из области народной медицины научные данные об её применении при остеопорозе малочисленны и представлены в основном зарубежными исследователями.Ранее нами было показано, что многокомпонентный отечественный фитопрепарат Фитокост корригирует нарушения в хрящевой и костной тканях,вызванные преднизолоном в экспериментальной модели остеопороза.*

Ключевые слова: *фитотерапия, лекарственные растения, остеопороз*

Цель исследования: *определить эффективность новой более экономичной фитокомпозиции «ФитокостNew» на течение экспериментального остеопороза.*

Материалы и методы. *Эксперименты были проведены на 3-месячных мышах линии Balb/c на модели остеопороза. Животные были разделены на 6 групп: 1 – контрольная группа – интактные животные. Животным 2-6 групп ежедневно внутримышечно вводили преднизолон (1,0 мг/мышь) в течение 14 суток. Животных 2-ой группы забивали по окончании последней инъекции преднизолона. Животные 3-ей группы не получали фитопрепарат в течение 30 суток. Животные 4-ой группы получали ежедневно перорально ранее полученный фитопрепарат Фитокост (50 мг/мышь) в течение 30 суток. Животные5 и 6 групп получали новую фитокомпозицию ФитокостNew в дозах 50 и 5 мг/мышь, соответственно, в течение 30 суток.*

Результаты. *Выявлен дозо-зависимый репаративный эффект ФитокостаNew в виде снижения числа хондробластов и восстановления костной ткани подобно препарату Фитокост.*

Заключение. *Эффективность ФитокостаNew, отличающегося существенно меньшим числом компонентов, по сравнению с ранее полученным препаратом Фитокост, не уступает ему по своей активности ввосстановлении хрящевой и костной тканей в модели остеопороза.*

Ключевые слова*: остеопороз, преднизолон, ФитокостNew, хрящевая и костная ткани.*

Abstract

Background.*The urgency of the problem is determined by the wide prevalence of osteoporosis, insufficient efficiency and iatrogenic effects of drug therapy. Against the background of many different recipes of herbal medicine from the field of traditional medicine, scientific data on its use in osteoporosis are scarce and presented mainly by foreign researchers. Previously we have shown that multi-component domestic phytopreparationFitokostcorrigiruet disturbances in*

cartilage and bone tissues caused by prednisone in experimental models of osteoporosis. The purpose of the study was to determine the effectiveness of a new, more efficient creation of phyto compositions "Fitokost New" on the course of experimental osteoporosis. ***Materials and methods****. The experiments were carried out on 3-month mice of Balb/c line on osteoporosis model. The animals were divided into 6 groups: 1 – control group – intact animals. Animals of groups 2-6 were administered daily intramuscular injection of prednisolone (1.0 mg/mouse) for 14 days. Animals of the 2nd group were slaughtered at the end of the last injection of prednisolone. Animals of the 3rd group did not receive phytopreparation within 30 days. Animals of the 4th group received daily oral previously obtained phytopreparationFitokost (50 mg/mouse) for 30 days. Animals 5 and 6 groups received the New Fitokost in doses of 50 and 5 mg/mouse, respectively, for 30 days.* ***Results.*** *Revealed dose-dependent reparative effect Fitokost New reduction in the number of chondroblasts and bone regeneration like a drug Fitokost.****Conclusion.*** *The effectiveness of the New Fitokost, which have significantly fewer components, compared to previously obtained drug Fitokost, not inferior to him in their activity in the regeneration of cartilage and bone tissue in a model of osteoporosis.*

Key words: *osteoporosis, prednisone, Fitokost New, cartilage and bone tissue*

Введение. Растущая распространенность, недостаточно эффективные методы лечения, персональное и общественное социально-экономическое бремя остеопороза [1-3] обусловливают необходимость поиска новых и совершенствование уже известных подходов к его профилактике и лечению [4-6]. Однако оптимистические ожидания, связанные с широким внедрением в практику множества современных фармацевтических средств для его лечения, оправдываются не в полной мере. Это обусловлено высоким уровнем лекарственных ятрогений [5], высокой ценой и недостаточной эффективностью препаратов. Поэтому поиск комплементарных подходов к коррекции нарушений, наблюдаемых при

Таблица. **Влияние фитокомпозицийФитокост иФитокостNew наклеточный состав хрящевой и костной тканей**

Группы животных, дозы фитопрепаратов, мг/мышь	***Хондро-бласты (M ± SEM) n= 10***	***Остео-бласты (M ± SEM) n = 10***	***Остео-циты (M ± SEM) n = 10***
гр. интактные (контроль)	18 ± 3	8 ± 2	41 ± 3
гр. 14сут после введения преднизолона	112 ± 7	26 ± 3	8 ± 2
гр. 30 сут после введения преднизолона	83 ± 6	22 ± 3	15 ± 3
гр. Фитокост, 50,0 мг\мышь	28 ± 3*	13 ± 2*	33 ± 3*
гр. ФитокостNew 50,0 г/мышь	25 ± 3*	12 ± 2*	34 ± 5*
гр. ФитокостNew5,0 г\мышь	37 ± 4*	16 ± 2 **	21 ± 4**

.

Примечание: достоверность различия между опытными и контрольными группами: M±SEM;* p< 0,05 по сравнению с группами 2 и 3; ** p < 0,05 по сравнению со 2 группой; n – количество животных в каждой группе.

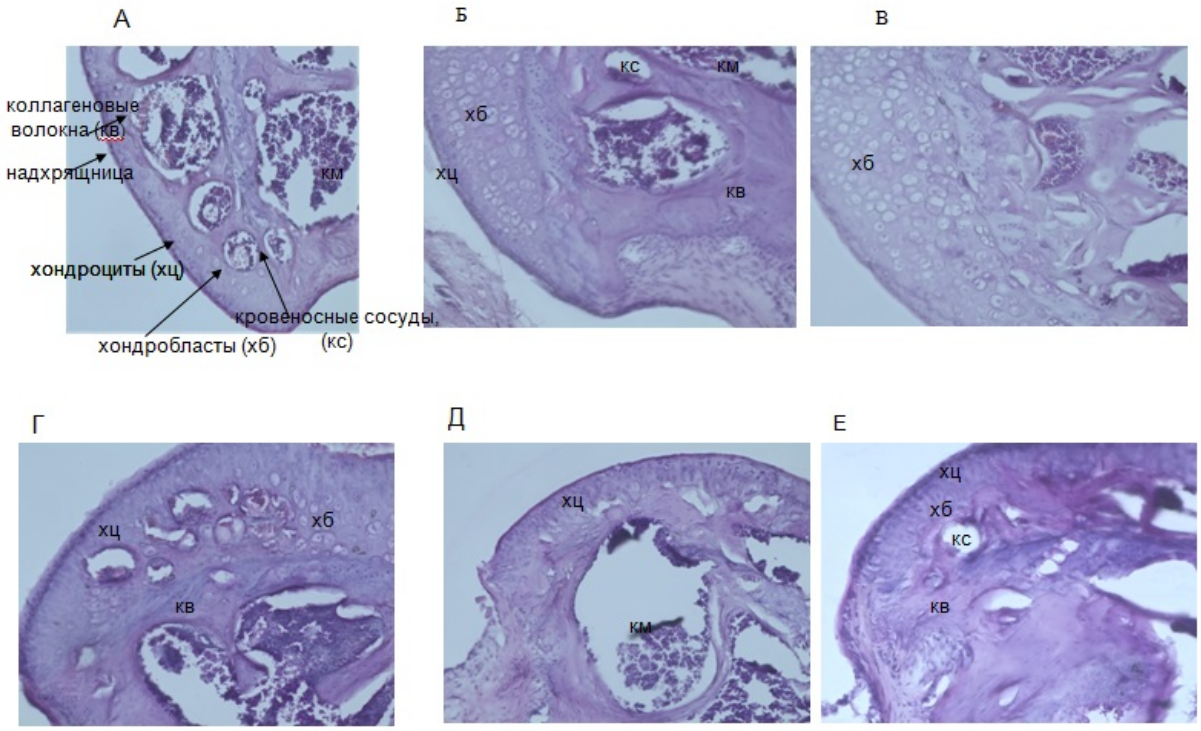

Рис. 1. **Гистологическое исследование влияния фитопрепаратовФитокост и ФитокостNew на хрящевую ткань головки тазобедренного сустава мышей в модели остеопороза, индуцированного преднизолоном.** (А) – интактные; (Б) – после в/м введения преднизолона в дозе 1 мг/мышь через 14 и (В) 30 сут; (Г) – после ежедневного перорального применения фитокомпозиции Фитокоств дозе 50,0 мг/мышь в течение 30 сут; (Д) - после ежедневного перорального применения в течение 30 сут фитокомпозиции ФитокостNew в дозе 50,0 мг/мышь и (Е) в дозе 5,0 мг/мышь. Окраска гемотоксилин-эозином. Анализ препаратов проводили на микроскопе OlympusVanox AH BT3 (Германия), увеличение (х 100) и (х 40).

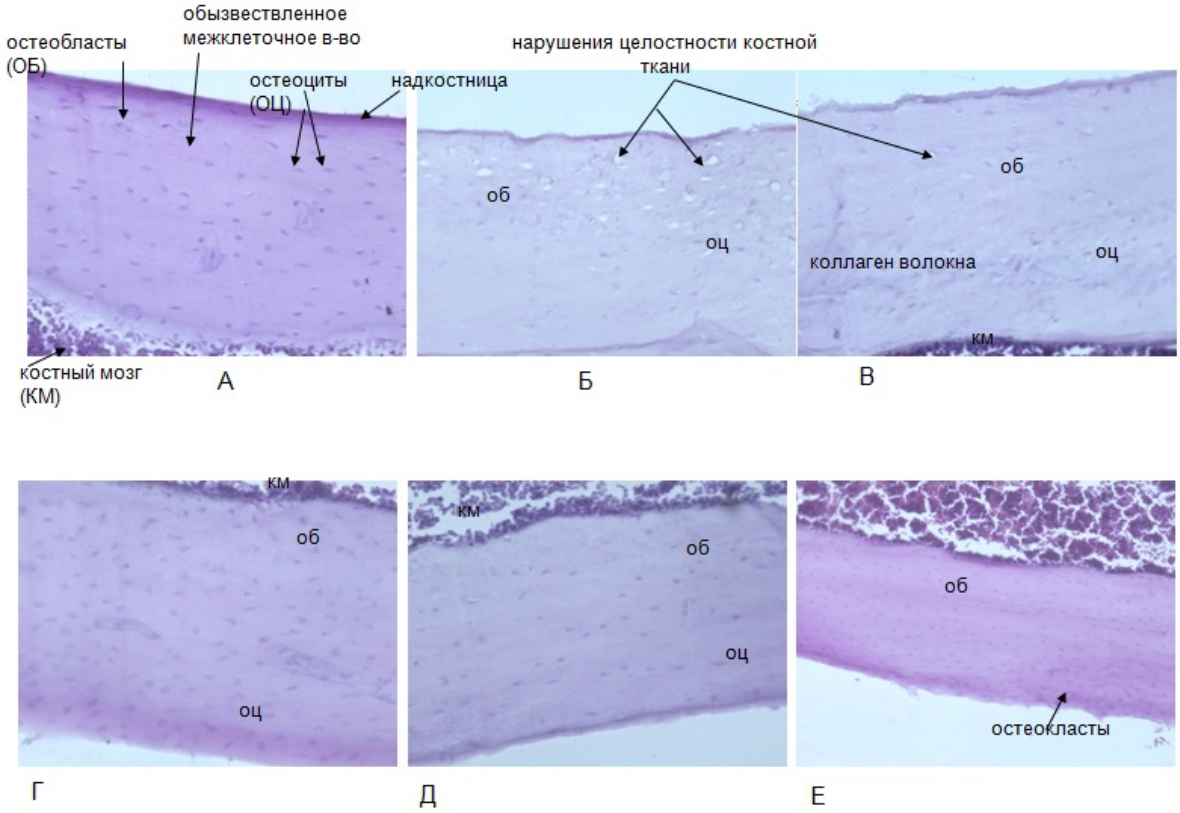

Рис. 2. **Гистологическое исследование влияния фитопрепаратов Фитокост и ФитокостNew на бедренную костную ткань мышей в модели остеопороза, индуцированного преднизолоном.**

(А) – интактные; (Б) – после в/м введения преднизолона в дозе 1 мг/мышь через 14 и (В) 30 сут; (Г) – после ежедневного перорального применения

фитокомпозиции Фитокост в дозе 50,0 мг/мышь в течение 30 сут; (Д) - после ежедневного перорального применения в течение 30 сут фитокомпозиции ФитокостNew в дозе 50,0 мг/мышь и (Е) в дозе 5,0 мг/мышь. Окраска гемотоксилин-эозином. Анализ препаратов проводили на микроскопе OlympusVanox AH BT3 (Германия), увеличение (х 100) и (х 40).

Сведения об авторах:

Волков Евгений Егорович - заместитель генерального директора по медицинской части ООО "Медицинский центр ХуанДи", Москва, Россия, к.м.н., профессор, Email: evolkov@femurhead.ru

Корсун Владимир Фёдорович - д.м.н., профессор, профессор кафедры фитотерапии Института восточной медицины РУДН, Москва, 117198, ул. Миклухо-Маклая, д.6. Тел.80495.427-57-97; e-mail: korsun_vf@mail.ru;

Извольская Марина Сергеевна - к.б.н. научный сотрудник ФГБУН «Институт биологии развития им. Н.К. Кольцова» РАН, 119334, Москва, ул. Вавилова, 26. моб. 906-056-09-06. E-mail: izvolskaya@hotmail.com

Василенко Алексей Михайлович - д.м.н. главный научный консультант ФГБУ «Национальный медицинский исследовательский центр реабилитации и курортологии» МЗ РФ.Москва, ул. Новый Арбат, 32 тел. 903 664 02 62 E-mail:vasilenko-a-m@mail.ru

УДК 615.322-616.36-615.038

ПРИМЕНЕНИЕ ФИТОЧАЯ И МАСЛЯННОГО ЭКСТРАКТА ЧЕРНОГО ТМИНА ДЛЯ ЛЕЧЕНИЯ ГЕПАТИТА В и С